МІНІСТЕРСТВО ОСВІТИ І НАУКИ УКРАЇНИ
ДЕРЖАВНИЙ ВИЩИЙ НАВЧАЛЬНИЙ ЗАКЛАД
«УЖГОРОДСЬКИЙ НАЦІОНАЛЬНИЙ УНІВЕРСИТЕТ»

МАШУРА ВАЛЕРІЙ ВОЛОДИМИРОВИЧ

УДК 616.13-005.4-036.12:616.379-008.64]-089.819

НЕПРЯМА РЕВАСКУЛЯРИЗАЦІЯ НИЖНІХ КІНЦІВОК В КОМПЛЕКСНОМУ ЛІКУВАННІ ХРОНІЧНОЇ АРТЕРІАЛЬНОЇ ІШЕМІЇ У ХВОРИХ НА ЦУКРОВИЙ ДІАБЕТ

14.01.03 – хірургія

АВТОРЕФЕРАТ

дисертація на здобуття наукового ступеня
кандидата медичних наук

Ужгород – 2017

Дисертацією є рукопис.

Робота виконана в Державному вищому навчальному закладі «Ужгородський національний університет» МОН України.

Науковий керівник:

доктор медичних наук, професор **Русин Василь Іванович**, Державний вищий навчальний заклад «Ужгородський національний університет» МОН України, професор кафедри хірургічних хвороб.

Офіційні опоненти:

доктор медичних наук, професор **Пиптюк Олександр Володимирович**, Державний вищий навчальний заклад «Івано-Франківський національний медичний університет» МОЗ України, завідувач кафедри хірургії стоматологічного факультету;

доктор медичних наук, професор **Венгер Ігор Касянович**, Державний вищий навчальний заклад «Тернопільський державний медичний університет імені І.Я. Горбачевського» МОЗ України, завідувач кафедри хірургії № 2.

Захист відбудеться «09» лютого 2018 року о 11^{00} годині на засіданні спеціалізованої вченої ради Д 61.051.08 при Державному вищому навчальному закладі «Ужгородський національний університет» МОН України за адресою: 88000, м. Ужгород, пл. Народна, 1.

З дисертацією можна ознайомитися у бібліотеці Державного вищого навчального закладу «Ужгородський національний університет» МОН України за адресою: 88000, м. Ужгород, вул. Університетська, 14.

Автореферат розісланий «28» грудня 2017 р.

Т.в.о. вченого секретаря
спеціалізованої вченої ради
доктор медичних наук, професор А.М. Потапчук

ЗАГАЛЬНА ХАРАКТЕРИСТИКА РОБОТИ

Актуальність теми. Згідно даних Центру медичної статистики МОЗ України станом на 1 січня 2016 року загальна кількість хворих на цукровий діабет (ЦД) в Україні становила 1 млн. 223 тис. 607 осіб.

Атеросклеротичне ураження артерій серед пацієнтів з ЦД набуває розвитку на 10–12 років раніше, а синдром переміжної кульгавості у 4–7 разів частіше, ніж у хворих без ЦД.

Найтяжчим ускладненням ЦД є розвиток синдрому діабетичної стопи. За останніми даними він розвивається у 70–80% хворих та в 30–70% випадків ускладнюється гнійно-некротичним ураженням стопи, що є причиною виконання високих ампутацій нижніх кінцівок у 25–50% хворих та високих показників післяопераційної летальності (Шаповал С.Д., 2015; Криворучко І.А., 2016; Мішалов В.Г., 2012; Венгер І.К., 2010).

На сьогоднішній день немає єдиної точки зору відносно проблеми поєднання ЦД та атеросклерозу. Одні дослідники вважають, що ЦД не просто поєднується з атеросклерозом, а спричиняє його виникнення та прискорює розвиток (Шаповал С.Д., 2015; Ермолаев Е.В., 2007). На думку інших, обидва захворювання розвиваються паралельно і незалежно одне від одного (Carruthers T. N., 2013; Губка А.В., 2012).

Діабетична макроангіопатія не має специфічних відмінностей від атеросклеротичних змін у хворих без ЦД. В той же час мікроангіопатія при ЦД розвивається значно швидше, ніж при атеросклерозі. Атеросклероз при ЦД має свої особливості: ранній розвиток і значну розповсюдженість, де діабет по суті порушень обмінних процесів є природною моделлю атеросклерозу (Шаповал С.Д., 2015; Венгер І.К., 2009; Ермолаев Е.В., 2007).

Функціональний резерв мікроциркуляції здебільшого залежить від подовженості оклюзійних пошкоджень артерій нижніх кінцівок та розвитку колатерального русла (Літвінова Н.Ю., 2015; Пиптюк О.В., 2010; Кошкин В.М, 2010). Зважаючи на це, тільки у 23–55% таких пацієнтів вдається виконати реваскуляризацію, 16% відразу виконують первинну ампутацію на стегні, 25% хворих з даною патологією виконують ампутацію кінцівки, незважаючи на спроби реваскуляризації (Гудз І.М., 2014; Пітик О.І., 2014).

На сучасному етапі у лікуванні хронічної артеріальної ішемії основне місце займають судинні реконструкції, ендоваскулярні втручання та шунтуючі операції (Гощинський В.Б., 2015; Teraa. M.; 2016). Здавалося б, що для ліквідації симптомів ішемії необхідно просто відновити адекватний артеріальний приплив і успіх гарантовано. Але в умовах хронічної артеріальної ішемії відбувається ремоделювання мікроциркуляторної ланки кровоплину, де втрачається значна кількість судин дрібного калібру (артеріоли та венули) і тканини «не готові» прийняти ту кількість крові, що забезпечує артеріальна реконструкція. Результатами цього є тромбоз та оклюзія шунта, і хворому пропонують високу ампутацію нижньої кінцівки (Гавриленко А.В., 2011; Кошкин В.М., 2011; Пиптюк О.В., 2010). За даними різних авторів, успіх судинних реконструкцій можливий не більш ніж у 37–55% хворих, що обумовлено багаторівневістю та мультифокальністю атеросклеротичного ураження (Пітик О.І., 2014; Бойко В.В., 2013; Диб’як Ю.М., 2014; Венгер І.К., 2009).

У таких випадках можливе використання непрямих способів реваскуляризації нижніх кінцівок та стимуляція розвитку колатерального кровоплину і неоангіогенезу (Асляев А.Л., 2016; Кушнарев А.А., 2015; Криворучко І.А., 2015).

Високі показники ампутацій кінцівки, ранній розвиток оклюзійно-стенотичних уражень у пацієнтів на фоні ЦД та переважання дистального типу ураження артерій нижніх кінцівок, що унеможливлює виконання прямої реконструкції, спонукає до пошуку більш ефективної діагностики периферійної гемодинаміки та мікроциркуляції нижніх кінцівок вже на ранніх стадіях хронічної артеріальної ішемії для подальшого вибору індивідуальної комбінації способів непрямої реваскуляризації у хворих на ЦД.

Зв'язок роботи з науковими програмами, планами, темами. Робота є узагальненням наукової програми кафедри хірургічних хвороб медичного факультету ДВНЗ «Ужгородський національний університет» з держбюджетної тематики науково-дослідної роботи ДБ–867М (номер державної реєстрації № 0116U007379) «Пошук «Індексу ризику» прогресії атеросклерозу та можливого розвитку тромбоемболізму у осіб різних вікових категорій». Автор є співвиконавцем зазначеної наукової теми.

Мета дослідження. Покращення результатів хірургічного лікування хворих на хронічну ішемію нижніх кінцівок при цукровому діабеті шляхом обґрунтування та впровадження у клінічну практику непрямих способів реваскуляризації.

Основні завдання дослідження:

1. Вивчити особливості гемодинаміки нижніх кінцівок при хронічній ішемії на фоні цукрового діабету.
2. Провести оцінку мікроциркуляторного русла при ішемії стегново-підколінно-гомілкового сегмента.
3. З'ясувати значення величини внутрішньокісткового тиску та венозного відтоку у розвитку критичної ішемії при облітеруючих захворюваннях дистальних артерій нижніх кінцівок на фоні цукрового діабету.
4. Обґрунтувати показання до різних способів непрямої реваскуляризації нижніх кінцівок при хронічній ішемії у хворих на цукровий діабет.
5. Оцінити ефективність непрямих способів реваскуляризації при оклюзійно-стенотичних ураженнях дистальних сегментів артерій нижніх кінцівок при цукровому діабеті.

Об'єкт дослідження: хронічна артеріальна ішемія при цукровому діабеті.

Предмет дослідження: методи непрямої реваскуляризації нижніх кінцівок (реваскуляризаційна остеотрепанація, профундопластика, поперекова симпатектомія); стан кровоплину та мікроциркуляторного русла нижніх кінцівок у хворих з атеросклерозом на фоні цукрового діабету.

Методи дослідження: загальноклінічні обстеження – опитування, аналіз скарг та анамнезу захворювання, послідовне об'єктивне обстеження хворих. Лабораторні – загальний аналіз крові; загальний аналіз сечі; визначення рівня глюкози та глікозильованого гемоглобіну в крові; глікемічний профіль; аналіз сечі на цукор та ацетон; біохімічний аналіз крові; коагулограма; визначення кислотно-лужної рівноваги; визначення температурної, тактильної, больової, вібраційної, пропріоцептивної та дискримінаційної чутливості стоп; реовазографія з визначенням

реографічного індексу; ультразвукова доплерографія та дуплексне сканування артерій з кольоровим картуванням кровоплину і визначенням реґіонарного систолічного тиску, об'ємної швидкості кровоплину та постоклюзійного венозного тиску; рентгенконтрастна ангіографія; радіонуклідна ангіографія; розрахунок кісточково-плечового індексу та вимірювання внутрішньокісткового тиску на великогомілковій кістці. Статистичні методи обчислення результатів дослідження включали визначення ступеня достовірності, кумулятивний аналіз збереження кінцівки за Каплан-Мейєром, низки параметричних та непараметричних методів.

Наукова новизна отриманих результатів. Вперше впроваджено та науково обґрунтовано доцільність виконання радіоізотопної ангіографії з введенням радіофармпрепарату в литкові м'язи та внутрішньовенно для оцінки стану мікроциркуляторного русла для вибору способу непрямої реваскуляризації нижніх кінцівок при хронічній артеріальній ішемії у хворих з ЦД.

Вперше встановлено, що венозний гіпертонус при ішемії II Б стадії знижується з прогресуванням ішемії, а венозний тиск підтримується збільшенням об'єму крові у гомілці в ортостазі на 39% відносно горизонтального положення у пацієнтів з III А стадією та на 62% при III Б стадії хронічної ішемії.

Вперше впроваджено та науково обґрунтовано вимірювання внутрішньокісткового тиску великогомілкової кістки у хворих з ЦД для визначення показів до її декомпресії. Доповнено наукові дані щодо обґрунтування показів до непрямих способів реваскуляризації при облітеруючих захворюваннях стегново-підколінно-гомілкового сегмента у хворих з ЦД.

Запропоновано комбінації методів непрямої реваскуляризації нижніх кінцівок та доповнено наукові дані щодо безпосередніх та віддалених результатів комплексного лікування хронічної артеріальної ішемії нижніх кінцівок у хворих на ЦД та їх вплив на якість життя.

Практичне значення отриманих результатів. Впроваджено у клінічну практику комплексне обстеження пацієнтів із ЦД та дистальними формами ураження судин нижніх кінцівок. Запропонований комплекс обстеження (ультразвукові методи, реовазографія, рентгенконтрастна та радіонуклідна ангіографія, вимірювання внутрішньокісткового тиску), який дозволяє правильно визначити показання до виконання непрямих методів реваскуляризації при хронічній ішемії у хворих на ЦД.

Розроблено пристрій для вимірювання внутрішньокісткового тиску великогомілкової кістки з можливістю одночасного виконання реваскуляризаційної остеотрепанації (деклараційний патент України №117938 від 10.07.2017 р. Бюл. №13).

Результати науково-дослідницької роботи впроваджено в практичну діяльність відділення хірургії судин Закарпатської обласної клінічної лікарні ім. А. Новака, хірургічних відділеннях центральної міської клінічної лікарні м. Ужгород та Ужгородській районній лікарні, відділені променевої терапії Закарпатського обласного клінічного онкологічного диспансеру, а також у науково-методичну роботу кафедри хірургічних хвороб та кафедру загальної хірургії ДВНЗ «Ужгородський національний університет».

Особистий внесок здобувача. Дисертаційна робота є особисто виконаною науковою працею автора. Здобувачем проведено аналіз літературних джерел та виконано патентно-інформаційний пошук.

Разом з науковим керівником сформулював мету та завдання дослідження. Визначено актуальні проблеми за темою дисертації, об'єм та методи дослідження. Здобувач самостійно проводив відбір тематичних хворих та їх обстеження, брав участь у всіх операційних втручаннях за останні 3 роки, а близько 25% із них виконав особисто. Особисто дисертантом проведено систематизацію, аналіз та узагальнення отриманих результатів, написано розділи дисертаційної роботи, сформульовані висновки та практичні рекомендації. У наукових роботах, опублікованих у співавторстві, ідеї співавторів не використано. Роль автора була провідною у приготуванні публікацій.

Апробація результатів дисертації. Основні результати та положення дисертаційної роботи викладено на: засіданні Асоціації хірургів Закарпаття (м. Ужгород, 19 грудня 2014 р.); науково-практичному форумі державного значення «XXIII з'їзд хірургів України» (м. Київ, 21–23 жовтня 2015 р.); VII Всеукраїнській науково-практичній конференції з міжнародною участю судинних хірургів «Сухаревські читання: ангіологія і судинна хірургія сьогодні» (м. Київ, 23–24 квітня 2015 р.); міжнародній науково-практичній міждисциплінарній конференції «Структура судинних паттернів та їх клінічна маніфестація в хірургічній, педіатричній та терапевтичній практиці» (м. Ужгород, 21–23 вересня 2016 р.); V з'їзді асоціації судинних хірургів, флебологів та ангіологів України: «Сухаревські читання. Діагностика і сучасні методи лікування гострих і хронічних захворювань судин» (м. Київ, 19–21 квітня 2017 р.), а також на апробаційному семінарі кафедри хірургічних хвороб, кафедри загальної хірургії, кафедри дитячих хвороб, кафедри пропедевтики внутрішніх хвороб, кафедри факультетської терапії, кафедри анатомії людини та гістології, кафедри біохімії, фармакології та фізичних методів лікування, кафедри хірургічних дисциплін факультету післядипломної освіти ДВНЗ «Ужгородський національний університет» та лікарів Закарпатської обласної клінічної лікарні ім. Андрія Новака (Ужгород, 2016 р.).

Публікації. За темою дисертаційного дослідження опубліковано 19 друкованих робіт, з яких 16 статей, у тому числі 14 статей у наукових фахових виданнях ДАК МОН України, 2 у виданнях, які входять до науко-метричних баз, двоє тез у матеріалах наукових конференцій та один деклараційний патент України на корисну модель.

Обсяг та структура дисертації. Дисертація викладена українською мовою, написана за стандартною схемою загальним обсягом на 176 сторінках та обсягом основного тексту на 135 сторінках машинописного тексту, проілюстрована 24 таблицями, 39 рисунками. Складається із вступу, 5 розділів власних досліджень, аналізу та узагальнення результатів, висновків, практичних рекомендацій, списку використаних джерел та додатків. Бібліографічний показник містить 208 літературні джерела, у тому числі 166 кирилицею, 42 латиницею.

ОСНОВНИЙ ЗМІСТ РОБОТИ

Матеріали і методи дослідження. В роботі вивчено та проаналізовано результати комплексного обстеження та хірургічного лікування 124 хворих, які знаходилися на лікуванні у відділенні хірургії судин Закарпатської обласної клінічної лікарні імені Андрія Новака з 2010-го по листопад 2016 року з приводу хронічної

артеріальної недостатності на фоні дистальних оклюзійно-стенотичних уражень судин нижніх кінцівок при облітеруючому атеросклерозі та цукровому діабеті. У дослідження не включали хворих з IV стадією ішемії та декомпенсованим ЦД.

Усі хворі поділені на дві групи, серед яких І групу становили 69 пацієнтів з хронічною ішемією нижніх кінцівок та цукровим діабетом, а в другу групу увійшло 55 хворих з ішемією нижніх кінцівок на фоні атеросклерозу.

Серед хворих першої групи ЦД І типу виявлено у 11 хворих. У 58 хворих мав місце ЦД ІІ типу.

У всіх пацієнтів з ЦД було діагностовано нейроішемічну форму синдрому діабетичної стопи. При поступленні хворим проводилося визначення рівня глікозильованого гемоглобіну (HbA1c).

Середній вік хворих становив 54,6±5,8 року. За гендерною ознакою жінок було 3 (2,3%), чоловіків 121 (97,7%).

Окрім стандартного передопераційного обстеження у 22 хворих І групи з ЦД ІІ типу та у 24 хворих ІІ групи проведено поглиблене вивчення гемодинамічних та мікроциркуляторних порушень в залежності від стадії хронічної ішемії нижніх кінцівок, що включало: реовазографію з визначенням реографічного індексу (РІ) та проведенням нітрогліцеринової проби (НГ); ультразвукову доплерографію та дуплексне сканування з визначенням об’ємної швидкості кровоплину (ОШК), постоклюзійного венозного тиску (ПОВТ), реґіонарного систолічного тиску (РСТ) з розрахунком кісточково-плечового індексу (КПІ) у горизонтальному положенні та ортостазі; радіонуклідну ангіографію з визначенням часу надходження радіофармпрепарату (РФП) в дистальну та проксимальну частину гомілки ураженої кінцівки при внутрішньовенному введенні, часу напіввиведення радіофармпрепарату з ураженої та контрлатеральної кінцівки при внутрішньом’язовому його введенні в литкові м’язи; вимірювання внутрішньокісткового тиску (ВКТ) великогомілкової кістки. Ґрунтуючись на отриманих результатах комплексного обстеження, хворим було проведено непряму реваскуляризацію нижніх кінцівок.

До непрямих методів реваскуляризації в нашому дослідженні ми відносили: реваскуляризаційну остеотрепанацію (РОТ), профундопластику в поєднанні з РОТ та поперекову симпатектомію у поєднанні з РОТ.

Залежно від виду виконаних оперативних втручань пацієнти І та ІІ груп поділені на підгрупи:

І-А –ізольована операція РОТ – 26 хворих;

І-В – РОТ у поєднанні з профундопластикою – 62 хворих;

І-С – РОТ у поєднанні з симпатектомією – 12 хворих;

ІІ-А – ізольована операція РОТ – 7 хворих;

ІІ-В – РОТ у поєднанні з профундопластикою – 10;

ІІ-С – РОТ у поєднанні з симпатектомією – 7.

Показами для виконання РОТ є наявність колатерального кровоплину на гомілці та підвищення ВКТ.

Показами для профундопластики є локальні оклюзійно-стенотичні ураження проксимальної частини ГАС при збереженні колатеральної циркуляції підколінно-гомілкового сегмента.

Показами до поперекової симпатектомії є збереження колатеральної сітки на гомілці та позитивна проба з нітрогліцерином під час реовазографії.

Результати операцій у клінічних групах оцінювали за стандартною трибальною системою, що включає добрі, задовільні та незадовільні.

При непрямій реваскуляризації добрими результатами реваскуляризації нижніх кінцівок вважали підвищення РСТ та КПІ більш ніж на 50% від передопераційних показників, ліквідацію всіх ознак критичної ішемії, збільшення дистанції ходи понад 50 м без проявів переміжної кульгавості.

Задовільними результатами вважали підвищення показників РСТ та КПІ на 30–50% від передопераційних показників, повне або значуще зменшення больового синдрому.

Незадовільними вважали результати, при яких больовий синдром не зменшувався або навіть посилювався, показники РСТ та КПІ збільшувалися до 30%.

Розрізняли безпосередні (до виписки хворого зі стаціонару, як правило, це 2–4 тижні), ранні (від одного місяця до року) та віддалені результати (більше року).

Оцінку якості життя (ЯЖ) проводили за допомогою опитувальника MOS SF – 36 (Medical Outcome Study – Short Form – 36), який містить 36 запитань і включає 8 шкал, що відповідають фізичним та психологічним компонентам здоров'я.

Статистичну обробку та аналіз одержаних результатів виконували на персональному комп'ютері за допомогою програм STATISTICA 10 (StatSoft). Достовірність отриманих результатів оцінювали, ґрунтуючись на розрахунку t-критерію Стьюдента, ряду параметричних та непараметричних тестів.

Оцінку віддалених результатів хірургічного лікування проводили за методом Каплан-Мейера.

Результати досліджень та їх обговорення.

При поступленні хворим проводилося визначення рівня глюкози натще та глікозильованого гемоглобіну (HbA1c). Середній рівень глікозильованого гемоглобіну в пацієнтів з ЦД I типу становив 8,4±0,3%, а у пацієнтів з ЦД II типу – 7,3±0,2%. Рівень глюкози натще у хворих з ЦД представлено на рисунку 1.

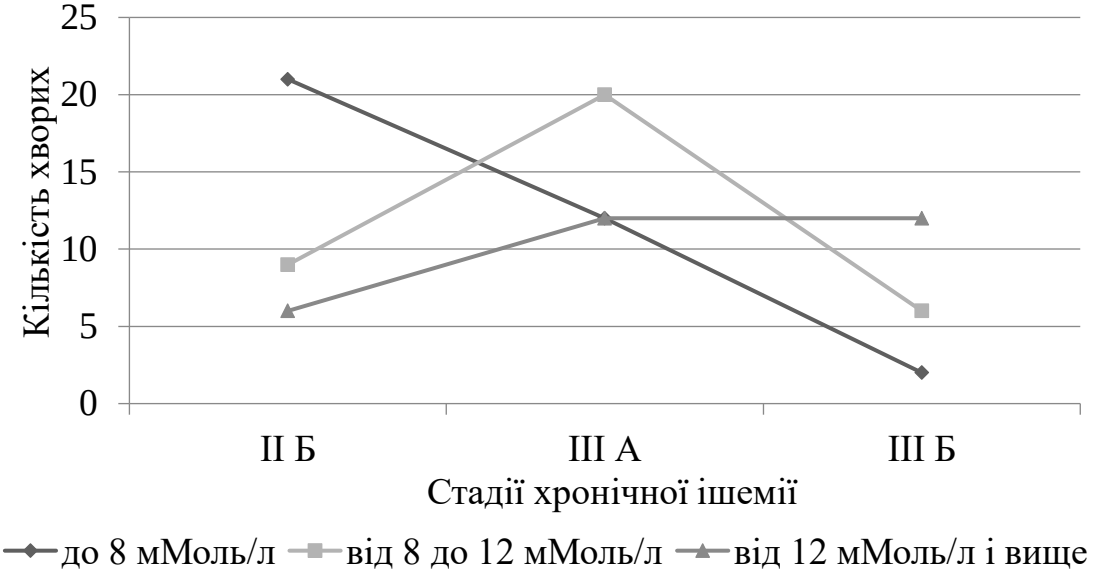

Рис. 1. Рівень глюкози натще у хворих з різними стадіями хронічної ішемії нижніх кінцівок.

При аналізі скарг було виявлено певні відмінності між групами. В І групі у хворих з атеросклерозом та ЦД скарги на біль у нижніх кінцівках у стані спокою виявлено у 55 хворих, а при ходьбі – у 14 хворих. Окрім того, у кожного з них відзначались від однієї до кількох нейропатичних скарг: мерзлякуватість у 34 хворих, відчуття оніміння – у 28, судоми м'язів у 32. У 8 хворих відзначалися тільки нейропатичні скарги, а оклюзійно-стенотичне ураження було виявлено під час огляду. У ІІ групі скаржилися на біль у стані спокою 43 особи, а при ходьбі до 50 м – 12 хворих. Серед хворих ІІ групи нейропатичних скарг не було.

Усім хворим проводилося визначення реґіонарного систолічного тиску в горизонтальному положенні на рівні медіальної та латеральної кісточки ураженої кінцівки з визначенням КПІ. Для розрахунку КПІ брали середній показник РСТ між ПВГА та ЗВГА. У 29,8% хворих визначити РСТ на рівні медіальної та латеральної кісточки не вдалося.

У хворих І групи КПІ при ІІ Б стадії ішемії був 0,37±0,4, при ІІІ А стадії – 0,27±0,2, при ІІІ Б – 0,19±0,4. У ІІ групи – 0,44±0,3, 0,33±0,3 та 0,23±0,3 відповідно. Отримані показники є свідченням більш виражених ішемічних змін у І групі хворих.

З метою обґрунтування показів до поперекової симпатектомії хворим проводилося реовазографічне обстеження із використанням нітрогліцеринової проби. При цьому обстеження проводилося до та після прийому 1 таблетки (0,0005 г) нітрогліцерину під язик через 3, 5 та 10 хвилин.

Нами встановлено, що тільки у 7 хворих І групи РІ збільшився після прийому нітрогліцерину на 15%, у 9 хворих ІІ групи на 24%. У 77,1% хворих нітрогліцеринова проба виявилась неефективною.

Показник реографічного індексу із прогресуванням ішемії поступово знижується в ураженій кінцівці у хворих на фоні ЦД на 12% при ІІІ А та 15% відповідно при ІІІ Б стадії ішемії.

При цьому в контрлатеральній кінцівці РІ практично однаковий, незалежно від стадії хронічної артеріальної недостатності ураженої кінцівки.

При проведенні функціональної проби з НГ у більшості хворих на ЦД спостерігається відсутність позитивної динаміки РІ як в ураженій, так і в контрлатеральній кінцівці, незалежно від стадії хронічної ішемії. Отримані показники РІ вірогідно пов'язані з наявністю вегетативного блоку та ураженням середньої оболонки артерій у хворих на ЦД, що ставить під певні сумніви використання цієї методики лікування у даної групи хворих.

Поглиблене вивчення кровоплину показало, що величини РСТ в ураженій кінцівці в горизонтальному положенні достовірно ($p<0,01\%$) знижуються при всіх стадіях ішемії як по відношенню до норми, так і до попередньої стадії.

За даними ультрасонографії в ураженій кінцівці спостерігається збільшення ОШК у дистальному відділі гомілки в стадії ІІ Б у обох групах пацієнтів у 2–3 рази. Привертає увагу також значне зниження ОШК у дистальному відділі гомілки при критичній ішемії в 1,5–2 раза нижче норми. Якщо зниження ОШК з прогресуванням ішемії нижніх кінцівок цілком очевидне, то його підвищення у проксимальній частині гомілки при ІІІ Б стадії у понад 5 разів в обох групах пацієнтів має компенсаторний

характер і направлений на збільшення притоку крові у дистальні відділи нижньої кінцівки, на що також вказують В.С. Савельев та співавтори (2010).

Вивчення венозної ланки кровоплину показало, що при прогресуванні ішемії початкове підвищення постоклюзійного венозного тиску (ПОВТ) при II Б стадії достовірно ($p<0,05\%$) знижується з прогресуванням артеріальної недостатності.

Поряд з прогресуючим зниженням ПОВТ у горизонтальному положенні відбувається його значне підвищення в ортостазі.

В ураженій кінцівці знижується лінійна швидкість спонтанного венозного кровоплину, становлячи в середньому 43,6% від норми при II Б – III А стадіях і 26% від норми при III Б стадії ішемії.

Венозний гіпертонус при ішемії II Б стадії поступово знижується з прогресуванням ішемії, а венозний тиск підтримується збільшенням об'єму крові у гомілці в ортостазі на 39% по відношенню до горизонтального положення у пацієнтів з III А стадією і на 62% при III Б стадії.

Аналізуючи час надходження радіофармпрепарату в уражену кінцівку, відображаючи лінійну швидкість кровоплину, встановлено, що різниця між надходженням РФП у проксимальні та дистальні відділи гомілки становила при II Б стадії 1,8 с, а при III А та III Б – 2,7–7,7с, що є свідченням більш вираженого ураження дистального судинного русла.

Ішемія III Б стадії характеризується різким зниженням венозного тонусу, особливо у хворих на ЦД – підвищенням венозного тиску як в горизонтальному положенні, так і при переході в ортостаз, венозною гіперволемією – підвищенням об'єму крові в дистальних відділах ураженої кінцівки, що, на наш погляд, створює сприятливі умови для функціонування мікроциркуляції.

Вивчення мікроциркуляції показало, що в ураженій кінцівці у хворих в стадії II Б ішемії час напіввиведення радіонукліду із м'язової тканини сповільнюється до 18,5±1,8 хв при нормі 11±1 хв. Однак при більш важких стадіях ішемії відбувається парадоксальне пришвидшення виведення РФП до 15,5±1,2 хв при III А стадії та 9,4±1,1 хв при III Б стадії ішемії.

Дана закономірність пояснюється артеріоловенулярним скидом крові, коли замість повільного кровоплину капілярами більша роль належить мікрошунтам (юкстакапілярний кровоплин), що має місце при III А стадії. У III Б стадії до цього додається підвищена судинна проникливість із наростаючим набряком стопи та гомілки, про що свідчить розповсюдження радіонукліду в ділянці його введення.

Вимірюванням ВКТ у великогомілковій кістці встановлено його підвищення при II Б, III А та III Б стадіях ішемії у хворих на ЦД по відношенню до контрлатеральної кінцівки відповідно на 13,2%, 69,3% та 61,3% та його різке зниження при III Б стадії ішемії у хворих на атеросклероз, що є свідченням декомпенсації кісткового кровоплину.

Результати, отримані при вимірюванні ВКТ у пацієнтів I та II групи представлені на рисунку 2.

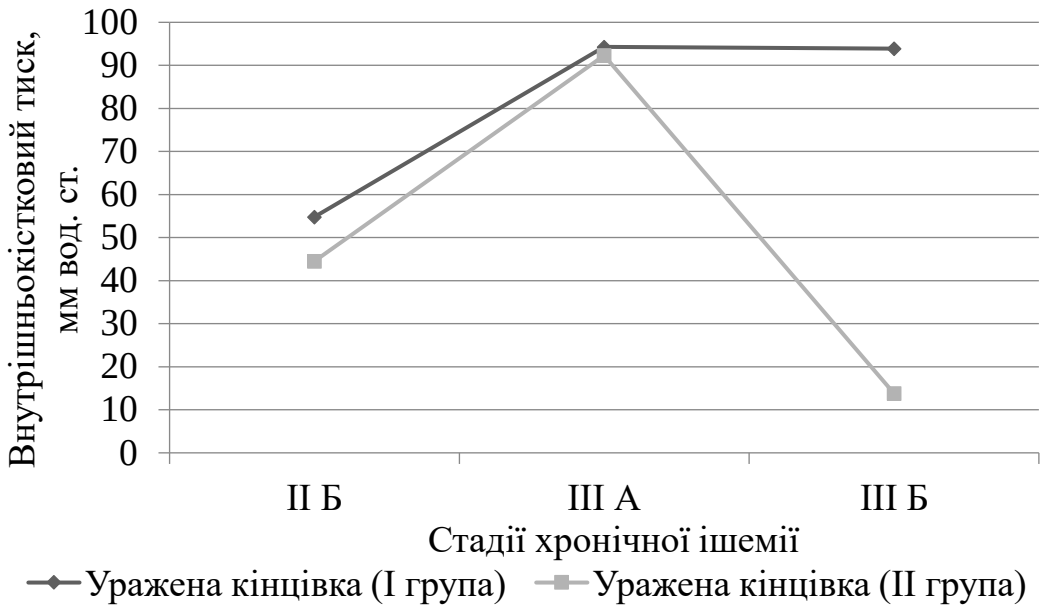

Рис. 2. Динаміка внутрішньокісткового тиску в ураженій нижній кінцівці в залежності від стадії хронічної ішемії.

Отже, остеоперфорація – патогенетично виправданий метод лікування, спрямований на покращення внутрішньокісткового кровопостачання нижньої кінцівки при підвищенні ВКТ.

Теоретично для появи повноцінного ефекту операції необхідні місяці, протягом яких поступово розвивається колатеральний кровоплин. Деякі автори ефект реваскуляризаційної остеотрепанації відзначають одразу після втручання, що проявляється клінічно та підвищенням парціального тиску O_2, який вимірюють черезшкірно. На думку деяких спеціалістів, реваскуляризаційна остеотрепанація може виконуватися самостійно або в поєднанні з реконструктивними методами або симпатектомією. Позитивний ефект більш виражений та триваліше зберігається у хворих з дистальними формами облітеруючого атеросклерозу.

При атеросклеротичному ураженні артерій стегново-підколінно-гомілкового сегмента ГАС може довгий час залишатися інтактною. Її чисельні колатеральні анастомози здатні певною мірою компенсувати кровоплин у гомілці та стопі. Однак колатеральний кровоплин не буде компенсованим за наявності стенозу гирла ГАС, оклюзійно-стенотичного ураження гілок проксимальної частини підколінної артерії, оклюзії ПА та артерій гомілки.

Профундопластика об’єднує втручання, які розширюють просвіт початкового відділу ГАС. Виділяють два види ізольованої профундопластики залежно від типу пластичного матеріалу: авуовенозну та аутоартеріальну. Аутовенозна пластика полягає у закритті артеріотомного отвору латкою з аутовени, аутоартеріальна – за допомогою латки з початкового відділу оклюзованої поверхневої артерії стегна.

Прохідність артерій стопи як критерій прогнозування ефективності непрямої реваскуляризації виявлений тільки у 34% хворих, ось чому окремі автори пропонують виконувати РОТ на стегні та гомілці. Але, враховуючи технічну складність доступу до стегнової кістки, високу травматичність операції та необхідність спеціального інструментарію, ми вважаємо недоцільним проводити остеотрепанацію стегнової кістки при збереженому колатеральному кровоплині по ГАС. Для початку необхідно

максимально покращити кровопостачання кінцівки через систему глибокої артерії стегна, що можна досягти виконанням профундопластики. Основними ультразвуковими критеріями до виконання профундопластики є: ступінь стенозу ГАС >50%, протяжність стенозу до 10 см та збережена прохідність нисхідної підколінної гілки. У нашому дослідженні профундопластика була показана в 51,6% випадків.

Більшість авторів вважає РОТ не показаним при погано розвинутому колатеральному кровоплині. Тому виконання профундопластики – це реальний шлях збільшення колатеральної сітки на стегні, і тоді відпадає необхідність виконувати технічно складну РОТ на стегні, якщо покращити кровопостачання на гомілці та стопі за рахунок артеріальної складової неможливо. Тут вбачається можливим лише один шлях покращення кровопостачання − за рахунок остеоперфорації кісткової тканини.

У безпосередньому післяопераційному періоді у 27 (21,8%) пацієнтів виникли ускладнення місцевого характеру, які, завдяки місцевому лікуванню, не вплинули на віддалений результат хірургічного лікування.

При вивченні віддалених результатів за методом Каплан-Мейера встановлено, що серед непрямих способів реваскуляризації при хронічній ішемії на фоні атеросклерозу та цукрового діабету стабільно кращий результат по збереженню кінцівки на рівні 63% і більше протягом трьох років дає профундопластика та реваскуляризаційна остеотрепанація (рис. 3).

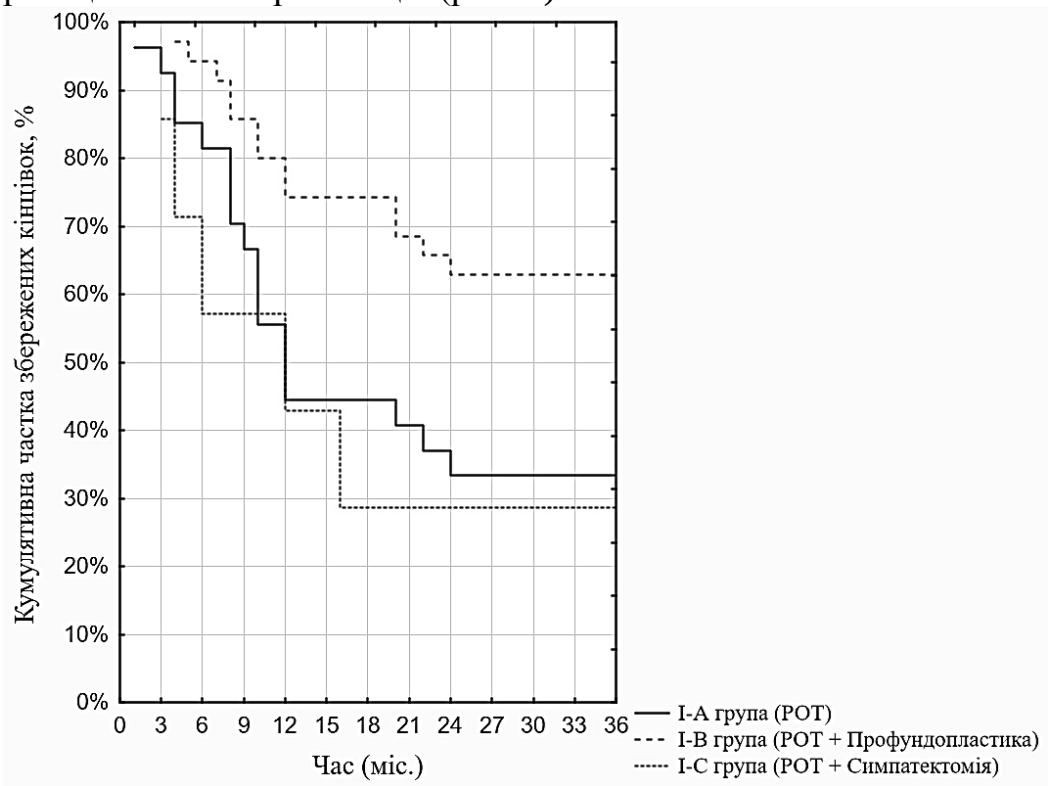

Рис. 3. Стабільність збереження кінцівок у хворих I групи.

Реваскуляризаційна остеотрепанація при хронічній ішемії як самостійне втручання, ліквідуючи больовий синдром, зберігає кінцівку протягом трьох років у 33,3% хворих при ЦД, при атеросклерозі – у 29,4%; у поєднанні із поперековою симпатектомією тільки у 28,6% при ЦД та у 33,3% хворих відповідно при атеросклерозі (рис. 4).

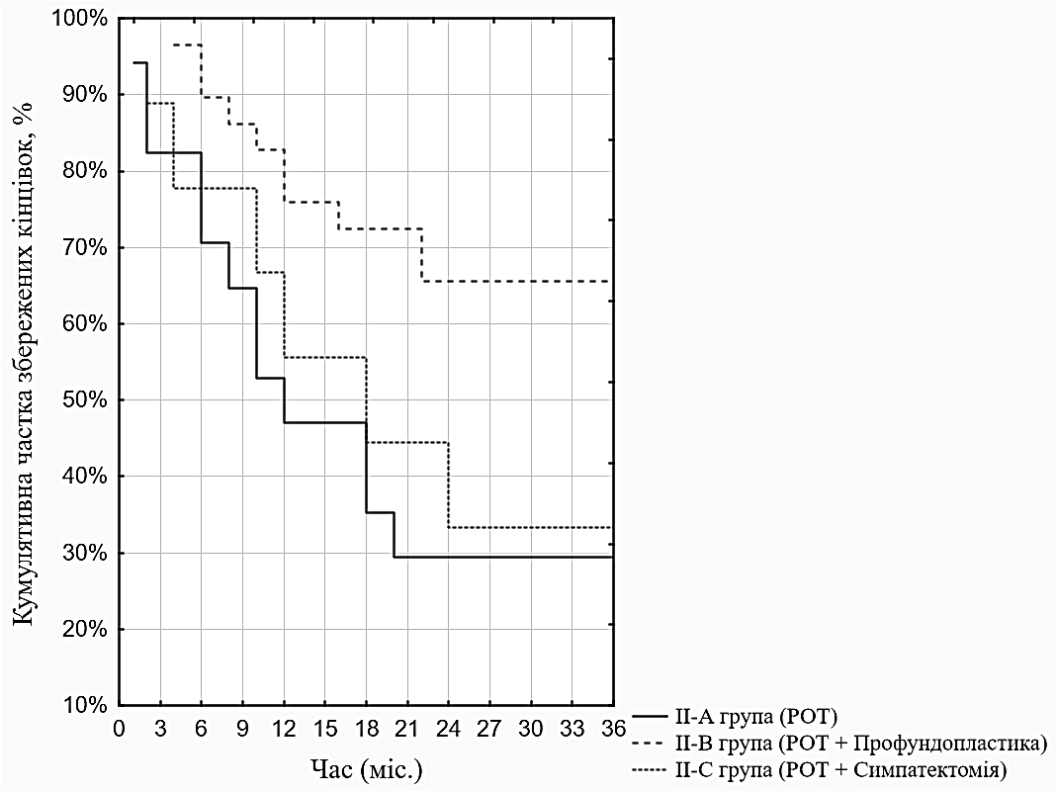

Рис. 4. Стабільність збереження кінцівок у хворих II групи.

Отже, підсумовуючи отримані результати, слід зазначити, що визначення компенсаторних можливостей судинного русла ураженої кінцівки є необхідним у зв'язку з різким зменшенням об'єму мікроциркуляторного русла гомілок при хронічній артеріальній недостатності. Обов'язковим є також дослідження стану ГАС для визначення можливостей покращення колатерального кровоплину гомілки через анастомози у ділянці колінного суглоба. Загалом хірургічна стимуляція колатерального кровообігу та неоангіогенезу судин в ураженій кінцівці є перспективним напрямом лікування. Більше того, методи непрямої реваскуляризації у пацієнтів з відсутністю повноцінного сприймаючого басейну артеріального русла стають єдиним можливим варіантом, який дозволяє уникнути ампутації.

У 38 хворих I групи та 27 хворих II групи ми провели оцінку ЯЖ до операції. Через 12 місяців після комплексного лікування ЯЖ оцінено у 24 хворих I групи із задовільними результатами та у 8 хворих із незадовільними, серед яких ампутацію виконано у 6 випадках. Результати ЯЖ порівнювали із здоровими людьми за даними Мартем'янова С.В. (2003).

Показники якості життя у пацієнтів з хронічною ішемією до лікування значно знижені згідно зі всіма шкалами. Фактори фізичної функції, фізичної ролі, загального та психічного здоров'я знижені у обох групах хворих вдвічі, а фактори фізичного болю та соціальної ролі майже втричі порівняно із здоровими людьми. Але є позитивно налаштовані хворі, мотивовані та з надією на успіх, готові до оперативного втручання, тому показник життєдіяльності залишається помірно зниженим.

У випадку вдалої реваскуляризації нижніх кінцівок більшість показників ЯЖ зростають та наближаються до показників здорових людей у обох групах пацієнтів. Кращий ефект спостерігається у хворих II групи з ізольованим атеросклеротичним ураженням нижніх кінцівок.

При невдалій реваскуляризації показники якості життя зменшуються порівняно з доопераційними. Привертає увагу рівень ЯЖ із незадовільними результатами у хворих І групи, який є нижчим, ніж у хворих ІІ групи. Очевидно, це пов'язано із самим ЦД та його ускладненнями.

Таким чином, в умовах хронічної артеріальної недостатності нижніх кінцівок в організмі людини відбувається ряд компенсаторних реакцій, завдяки яким протягом певного, деколи досить тривалого, часу може підтримуватися порушений периферійний кровоплин. У той же час підвищення судинного тонусу в ураженій кінцівці для підтримки периферійного тиску, розвиток мікрошунтування, підвищення реґіонарного венозного тиску, направленого на створення більш сприятливого транскапілярного обміну на фоні артеріоловенулярного шунтування з наступним зниженням судинного тонусу та збільшенням венозного застою, призводить до паралічу артеріальних та венозних судин. Наступне макрошунтування крові викликає зниження периферійного тиску та погіршення мікроциркуляції, що характерне для декомпенсації периферійного кровоплину. Вивчення характеру цих розладів за допомогою ряду діагностичних заходів дозволяє не тільки підвищити якість діагностики, але і більш цілеспрямовано та адекватно визначити лікувальну тактику та особливості терапії.

Отже, за відсутності умов до виконання реконструкційних операційних втручань на артеріях нижніх кінцівок, використання комбінацій непрямої реваскуляризації вже при ІІ Б – ІІІ А стадіях хронічної ішемії дозволяє покращити віддалені результати по збереженню кінцівки та якості життя пацієнтів із атеросклерозом на фоні ЦД.

ВИСНОВКИ

У дисертації наведено теоретичне узагальнення і новий підхід у вирішенні наукового завдання покращення результатів лікування хворих на хронічну ішемію нижніх кінцівок при цукровому діабеті шляхом обґрунтування та впровадження у клінічну практику непрямих способів реваскуляризації.

1. У 29,8% хворих і хронічною ішемією визначити реґіонарний систолічний тиск на рівні медіальної та латеральної кісточки не вдалося. Для розрахунку кісточково-плечового індексу варто визначати середній показник реґіонарного систолічного тиску між передньою та задньою великогомілковими артеріями. У хворих І групи кісточково-плечовий індекс при ІІ Б стадії ішемії був 0,37±0,4, при ІІІ А стадії – 0,27±0,2, при ІІІ Б – 0,19±0,4. У ІІ групи – 0,44±0,3, 0,33±0,3 та 0,23±0,3 відповідно.
2. Величини реґіонарного систолічного тиску на підколінній артерії в ураженій кінцівці (у горизонтальному положенні) вказують на достовірне ($p<0,01\%$) зниження при всіх стадіях ішемії як по відношенню до норми, так і до попередньої стадії. З прогресуванням ішемії об'ємна швидкість кровоплину знижується на 50% нижче норми.
3. В ураженій кінцівці знижується лінійна швидкість спонтанного венозного кровоплину, становлячи в середньому 43,6% від норми при ІІ Б – ІІІ А стадіях і 26% від норми при ІІІ Б стадії ішемії. При прогресуванні ішемії початкове

підвищення постоклюзійного венозного тиску при II Б стадії достовірно (p<0,05%) знижується з прогресуванням артеріальної недостатності.

4. Венозний гіпертонус при ішемії II Б стадії поступово знижується з прогресуванням ішемії, а венозний тиск підтримується збільшенням об'єму крові у гомілці в ортостазі на 39% по відношенню до горизонтального положення у пацієнтів з III А стадією і на 62% при III Б стадії.
5. Різниця між надходженням радіофармпрепарату в проксимальні та дистальні відділи гомілки у хворих I групи становила при II Б стадії 1,8 с, а при III А та III Б стадіях – 2,7 – 7,7 с, у пацієнтів II групи 0,5 – 1,8 – 2 с відповідно, що є свідченням більш вираженого ураження дистального судинного русла.
6. В ураженій кінцівці у хворих в стадії II Б ішемії час напіввиведення радіонукліду із м'язової тканини сповільнюється до 18,5±1,8 хв при нормі 11±1 хв. Однак при більш важких стадіях ішемії відбувається парадоксальне пришвидшення виведення радіофармпрепарату до 15,5±1,2 хв, при III А стадії та 9,4±1,1 хв, при III Б стадії ішемії.
7. Вимірюванням внутрішньокісткового тиску у великогомілковій кістці встановлено його підвищення при II Б, III А та III Б стадіях ішемії у хворих на цукровий діабет по відношенню до контрлатеральної кінцівки відповідно на 13,2%, 69,3% та 61,3%. На відміну від його різкого падіння при атеросклерозі при III Б стадії хронічної ішемії.
8. Показаннями для непрямих способів реваскуляризації при облітеруючих захворюваннях стегново-підколінно-гомілкового сегмента є:
   – збільшення об'ємної швидкості кровоплину в два рази в дистальних відділах гомілки за даними ультрасонографії;
   – сповільнення часу ($T^{1/2}$) напіввиведення радіофармпрепарату на гомілці >40% від норми;
   – підвищення градієнту реґіонарного систолічного тиску в ортостазі та горизонтальному положенні більш ніж вдвічі;
   – збільшення постоклюзійного венозного тиску більш ніж вдвічі;
   – зниження спонтанного венозного кровоплину >40%;
   – підвищення внутрішньокісткового тиску більше 44 мм вод. ст.
9. Профундопластика у поєднанні з реваскуляризаційною остеотрепанацією у хворих на хронічну ішемію нижніх кінцівок на фоні цукрового діабету дає стабільно кращий результат (63%) по збереженню кінцівки протягом трьох років спостереження. Реваскуляризаційна остеотрепанація як самостійне втручання, ліквідуючи больовий синдром, дає можливість зберегти кінцівку протягом трьох років у 33,3% хворих на цукровий діабет та у 29,4% хворих на атеросклероз, а у поєднанні з поперековою симпатектомією відповідно у 28,6% та 33,3% випадків.

СПИСОК ОПУБЛІКОВАНИХ ПРАЦЬ ЗА ТЕМОЮ ДИСЕРТАЦІЇ

1. Русин В.І. Функціональний стан периферійних судин нижніх кінцівок та внутрішньокістковий тиск у хворих з облітеруючим атеросклерозом на фоні цукрового діабету / В.І. Русин, В.В. Корсак, В.В. Русин, Ф.В. Горленко, **В.В. Машура**, М.І. Пекарь, О.В. Лангазо // Клінічна хірургія. – 2016. – №1. –

С. 41–43. *(Здобувач брав участь у обстеженні тематичних хворих, систематизував отримані результати та підготував роботу до друку).*

2. Русин В.И. Радиоизотопная оценка микроциркуляторного русла конечности при критической ишемии бедренно-подколенно-берцового сегмента / Русин В.И., Корсак В.В., Русин В.В., Горленко Ф.В., Лангазо А.В., **Машура В.В.** // Хирургия. Восточная Европа. – 2015. – № 1 (13). – С. 91–99. *(Здобувач здійснив літературний пошук за темою роботи, брав участь у обстеженні та лікуванні тематичних хворих. Підготував роботу до друку).*
3. Русин В.І. Профундопластика у поєднанні з непрямими методами реваскуляризації / В.І. Русин, В.В. Корсак, В.В. Русин, Ф.В. Горленко, О.В. Лангазо, **В.В. Машура**, О.А. Носенко // Сучасні медичні технології. – 2014. – №3 (23). – С. 104–108. *(Дисертант брав участь у обстеженні хворих. Провів узагальнення отриманих результатів та підготував роботу до друку).*
4. Русин В.І. Патогенетичне обґрунтування тактики хірургічного лікування критичної ішемії нижніх кінцівок при дистальних формах атеросклерозу / В.І. Русин, В.В. Корсак, В.В. Русин, Ф.В. Горленко, О.В. Лангазо, О.А. Носенко, **В.В. Машура** // Науковий вісник Ужгородського університету. Серія: «Медицина». – 2015. – Вип. 1 (51). – С. 163–167. *(Дисертант провів літературний пошук за темою роботи. Виконав узагальнення отриманих результатів лікування та підготував роботу до друку).*
5. Корсак В.В. Обґрунтування непрямих способів реваскуляризації нижніх кінцівок при хронічній артеріальній ішемії / В.В. Корсак, В.В. Русин, Ф.В. Горленко, О.В. Лангазо, **В.В. Машура** // Актуальні проблеми сучасної медицини. – 2015. – Том 15. – Вип. 1 (49). – С. 124–129. *(Здобувач брав участь у обстеженні та лікуванні тематичних хворих, систематизував отримані результати та підготував роботу до друку).*
6. Русин В.І. Результати непрямих способів реваскуляризації нижніх кінцівок при хронічній критичній артеріальній ішемії / В.І. Русин, В.В. Корсак, В.В. Русин, Ф.В. Горленко, О.В. Лангазо, О.А. Носенко, **В.В. Машура** // Харківська хірургічна школа. – 2015. – № 2. – С. 79–82. *(Здобувач проводив відбір тематичних хворих, брав участь у лікуванні та узагальнив результати. Підготував працю до друку).*
7. Русин В.І. Сучасний стан проблеми відкритих втручань при дистальних формах атеросклерозу / В.І. Русин, В.В. Корсак, В.В. Русин, Ф.В. Горленко, О.В. Лангазо, **В.В. Машура** // Сучасні медичні технології. – 2015. – №1 (24). – С. 88–95. *(Дисертанту належить проведення літературного пошуку та узагальнення отриманих результатів. Підготовка праці до друку).*
8. Русин В.І. Дослідження периферійного кровообігу у хворих з атеросклеротичним ураженням артерій нижніх кінцівок на фоні цукрового діабету / В.І. Русин, В.В. Корсак, В.В. Русин, Ф.В. Горленко, **В.В. Машура**, М.І. Пекарь // Науковий вісник Ужгородського університету. Серія: «Медицина». – 2015. – Вип. 2 (52). – С. 79–87. *(Здобувач проводив відбір та обстеження тематичних хворих, узагальнив отримані результати та підготував роботу до друку).*
9. Русин В.І. Радіонуклідні методи дослідження периферійної гемодинаміки у хворих на облітеруючий атеросклероз артерій нижніх кінцівок у поєднанні з

цукровим діабетом / В.І. Русин, В.В. Корсак, В.В. Русин, Ф.В. Горленко, **В.В. Машура**, М.І. Пекарь // Клінічна та експериментальна патологія. – 2015. – Том XIV, №4 (54). – С. 138–142. *(Здобувач брав участь у обстеженні тематичних хворих, провів аналіз отриманих результатів та підготував роботу до друку).*

10. Русин В.І. Непряма реваскуляризація як альтернатива ампутації при пізній реоклюзії стегново-підколінно-гомілкового сегменту / В.І. Русин, В.В. Корсак, О.А. Носенко, М.І. Пекарь, **В.В. Машура** // Вісник морської медицини. – 2015. – №3 (68). – С. 33–40. *(Здобувач приймав участь в обстеженні хворих, йому належить систематизація отриманих результатів та підготовка праці до друку).*
11. Русин В.І. Характеристика кровопостачання нижньої кінцівки при оклюзійно-стенотичних ураженнях дистального артеріального русла / В.І. Русин, В.В. Корсак, В.В. Русин, Ф.В. Горленко, О.В. Лангазо, **В.В. Машура**, О.А. Носенко // Харківська хірургічна школа. – 2015. – №4 (73). – С. 95–102. *(Здобувач провів літературний огляд, систематизував отримані результати та підготував роботу до друку).*
12. Русин В.І. Покази до непрямих способів реваскуляризації нижніх кінцівок при атеросклерозі / В.І. Русин, В.В. Корсак, В.В. Русин, Ф.В. Горленко, **В.В. Машура**, О.В. Лангазо, М.І. Пекарь // Науковий вісник Ужгородського університету. Серія: «Медицина». – 2016. – Вип. 1 (53). – С. 86–91. *(Здобувач проводив відбір та обстеження тематичних хворих, узагальнив отримані результати, підготував роботу до друку).*
13. Русин В.І., Непряма реваскуляризація нижніх кінцівок при хронічній ішемії як альтернатива ампутації / В.І. Русин, В.В. Корсак, В.В. Русин, Ф.В. Горленко, **В.В. Машура,** М.І. Пекарь // Український журнал хірургії. – 2016. – №1–2 (30–31). – С. 5–10. *(Дисертанту належить проведення літературного пошуку та узагальнення отриманих результатів; підготовка праці до друку).*
14. Корсак В.В. Особливості реконструкцій артерій підколінно-гомілкового сегменту при хронічній критичній ішемії нижньої кінцівки / В.В. Корсак, В.В. Русин, Ф.В. Горленко, **В.В Машура**, О.В. Лангазо, М.І. Пекарь // Проблеми клінічної педіатрії. – 2016. –№1–2 (31–32). – С. 37–42. *(Дисертант брав участь у обстеженні тематичних хворих, провів систематизацію отриманих результатів та підготував роботу до друку).*
15. Корсак В.В. Хірургічне лікування критичної ішемії нижніх кінцівок із використанням методів поєднаної прямої та непрямої реваскуляризації / В.В. Корсак, В.В. Русин, М.І. Пекарь, Ф.В. Горленко, **В.В. Машура**, О.В. Лангазо // Науковий вісник Ужгородського університету. Серія: «Медицина». – 2016. – Вип. 2 (54). – С. 95–100. *(Здобувачу належить проведення літературного пошуку за темою статті, підготовка статті до друку).*
16. Русин В.І. Віддалені результати непрямої реваскуляризації нижніх кінцівок у хворих із цукровим діабетом / В.І. Русин, В.В. Корсак, В.В. Русин, **В.В. Машура**, О.В. Лангазо // Науковий вісник Ужгородського університету. Серія: «Медицина». – 2017. – Вип. 1 (55). – С. 106–111. *(Дисертант особисто проводив аналіз та узагальнення результатів лікування, підготував працю до друку).*

17. Русин В.І. Прямі та непрямі методи хірургічного лікування критичної ішемії нижніх кінцівок / В.І. Русин, В.В. Корсак, В.В. Русин, Я.М. Попович, М.І. Пекарь, **В.В. Машура**, О.В. Лангазо // XXIII з'їзд хірургів України [Електронний ресурс]: Зб. наук. робіт. – Електрон. дан. – Київ, Клін. хірургія, 2015. *(Здобувачу належить набір матеріалу, систематизація та аналіз результатів, підготовка матеріалів до публікації).*
18. Русин В.І. Віддалені результати поєднаної прямої та непрямої реваскуляризації нижніх кінцівок / В.І. Русин, В.В. Корсак, В.В. Русин, М.І. Пекарь, Ф.В. Горленко, **В.В. Машура**, О.В. Лангазо // Клінічна флебологія. – 2017. – Том 10, №1. – С. 197–198. *(Здобувач брав участь у лікуванні тематичних хворих, систематизував отримані результати, підготував статтю до друку).*
19. Пат. 117938 Україна, МПК A61B 17/34, A61B 5/03. Пристрій для вимірювання внутрішньокісткового тиску у великогомілковій кістці та реваскуляризаційної остеотрепанації / Русин В.І., Корсак В.В., Русин В.В., Кополовець І.І., **Машура В.В.**, Горленко Ф.В., Лангазо О.В.; власник ДВНЗ «Ужгородський національний університет». – № 2017 01592; заявл. 20.02.2017; опубл. 10.07.2017, Бюл. № 13. – 5 с. *(Здобувачу належить розробка, інформаційно-патентний пошук, оформлення та подача заявки).*

АНОТАЦІЯ

Машура В.В. Непряма реваскуляризація нижніх кінцівок в комплексному лікуванні хронічної артеріальної ішемії у хворих на цукровий діабет. – На правах рукопису.

Дисертація на здобуття наукового ступеня кандидата медичних наук за спеціальністю 14.01.03 – хірургія. – Державний вищий навчальний заклад «Ужгородський національний університет», МОН України, Ужгород, 2017.

У роботі вивчено та проаналізовано результати комплексного обстеження та хірургічного лікування 124 хворих з хронічною артеріальною ішемією на фоні дистальних оклюзійно-стенотичних уражень судин нижніх кінцівок при облітеруючому атеросклерозі та цукровому діабеті. У дослідження не включали хворих з IV стадією хронічної артеріальної ішемії нижніх кінцівок та декомпенсованим ЦД.

У залежності від наявності цукрового діабету усіх хворих поділено на дві групи: І група - 69 хворих з хронічною артеріальною недостатністю на фоні ЦД, ІІ група – 55 хворих з хронічною артеріальною недостатністю на фоні атеросклерозу.

У 22 хворих І групи з ЦД ІІ типу та у 24 хворих ІІ групи проведено поглиблене вивчення гемодинамічних та мікроциркуляторних порушень у залежності від стадії хронічної ішемії нижніх кінцівок, що включало: реовазографію з визначенням реографічного індексу та проведенням нітрогліцеринової проби; ультразвукову доплерографію та дуплексне сканування з визначенням об'ємної швидкості кровоплину, постоклюзійного венозного тиску, реґіонарного систолічного тиску з розрахунком кісточково-плечового індексу у горизонтальному положенні та ортостазі; радіонуклідну ангіографію з визначенням часу надходження радіофармпрепарату в дистальну та проксимальну частину гомілки ураженої кінцівки при внутрішньовенному введенні, часу напіввиведення радіофармпрепарату з

ураженої та контрлатеральної кінцівки при внутрішньом'язовому його введенні в литкові м'язи; вимірювання внутрішньокісткового тиску великогомілкової кістки. Ґрунтуючись на отриманих результатах комплексного обстеження хворим було проведено непряму реваскуляризацію нижніх кінцівок.

Реваскуляризаційна остеотрепанація виконана ізольовано 27 хворим I групи та 17 хворим II групи; РОТ у поєднанні з профундопластикою виконано 35 хворим I групи та 29 хворим II групи; РОТ у поєднанні з поперековою симпатектомією виконано 7 та 9 хворим відповідно у I та II групах.

Серед непрямих способів реваскуляризації при хронічній ішемії на фоні атеросклерозу та цукрового діабету стабільно кращий результат по збереженню кінцівки на рівні 63% і більше протягом трьох років дає профундопластика, доповнена РОТ.

Реваскуляризаційна остеотрепанація при хронічній ішемії як самостійне втручання, ліквідуючи больовий синдром, зберігає кінцівку протягом трьох років у 33,3% хворих при ЦД, при атеросклерозі – у 29,4%; у поєднанні із поперековою симпатектомією тільки у 28,6% при ЦД та у 33,3% хворих при атеросклерозі відповідно.

Ключові слова: хронічна артеріальна ішемія, облітеруючий атеросклероз, цукровий діабет, непряма реваскуляризація, профундопластика, реваскуляризаційна остеотрепанація, поперекова симпатектомія, мікроциркуляція, периферична гемодинаміки, внутрішньокістковий тиск, радіонуклідна ангіографія.

АННОТАЦИЯ

Машура В.В. Непрямая реваскуляризация нижних конечностей в комплексном лечении хронической артериальной ишемии у больных с сахарным диабетом. – На правах рукописи.

Диссертация на соискание ученой степени кандидата медицинских наук по специальности 14.01.03 – хирургия. – Государственное высшее учебное заведение «Ужгородский национальный университет», МОН Украины. – Ужгород, 2017.

В работе изучено и проанализировано результаты комплексного обследования и хирургического лечения 124 больных с хронической артериальной ишемией на фоне дистальных окклюзионно-стенотических поражений сосудов нижних конечностей при облитерирующем атеросклерозе и сахарном диабете. В исследование не включали больных с IV стадией хронической артериальной ишемии нижних конечностей и декомпенсированным СД.

В зависимости от наличия СД всех больных разделено на две группы: I группа – 69 больных с хронической артериальной ишемией на фоне СД, II группа – 55 больных с хронической артериальной ишемией на фоне атеросклероза.

У 22 больных I группы с СД II типа и у 24 больных II группы выполнено углублённое изучение гемодинамических и микроциркуляторных расстройств в зависимости от стадии хронической ишемии нижних конечностей, что включало: реовазографию с определением реографического индекса и проведением нитроглицериновой пробы; ультразвуковую допплерографию и дуплексное сканирование с определением объемной скорости кровотока, постокклюзионного венозного давления, регионарного систолического давления с расчетом

лодыжечно-плечевого индекса в горизонтальном положении и ортостазе; радиоизотопную ангиографию с определением времени поступления радиофармпрепарата в дистальный и проксимальный отдел голени пораженной конечности при внутривенном введении, времени полувыведения радиофармпрепарата из пораженной и контрлатеральной конечности при внутримышечном его введении в икроножные мышцы; измерение внутрикостного давления большеберцовой кости. Основываясь на результатах комплексного обследования, больным было проведено непрямую реваскуляризацию нижних конечностей.

Реваскуляризирующая остеотрепанация выполнена в изолированном виде 27 больным I группы и 17 II группы; РОТ в комбинации с профундопластикой выполнено 35 больным I группы и 29 больным II группы; РОТ с поясничной симпатэктомией выполнено 7 и 9 больным I и II группы соответственно.

Среди непрямых способов реваскуляризации нижних конечностей при хронической ишемии на фоне атеросклероза и СД стабильно лучший результат по сохранению конечности на уровне 63% и больше на протяжении трёх лет дает профундопластика, дополненная РОТ.

Реваскуляризирующая остеотрепанация при хронической ишемии как самостоятельное вмешательство, ликвидируя болевой синдром, сохраняет конечность на протяжении трёх лет у 33,3% больных при СД, при атеросклерозе – у 29,4%; в комбинации с поясничной симпатэктомией только у 28,6% при СД и у 33,3% больных при атеросклерозе соответственно.

Ключевые слова: хроническая артериальная ишемия, облитерирующий атеросклероз, сахарный диабет, непрямая реваскуляризация, профундопластика, реваскуляризирующая остеотрепанация, поясничная симпатэктомия, микроциркуляция, периферическая гемодинамика, внутрикостное давления, радионуклидная ангиография.

SUMMARY

Mashura V.V. Indirect revascularization of the lower extremities in the complex treatment of chronic arterial ischemia in patients with diabetes mellitus. – On the rights of the manuscript.

Dissertation for a Candidate of Medical Science degree on 14.01.03 specialty (surgery). – State Higher Educational Establishment «Uzhhorod National University», Ministry of Education and Science of Ukraine. – Uzhhorod, 2017.

The results of complex examination and surgical treatment of 124 patients with chronic arterial ischemia on the background of distal occlusive-stenotic lesions of the vessels of the lower extremities in patients with atherosclerosis and diabetes mellitus are studied and analyzed. The study did not include patients with stage IV chronic arterial ischemia of the lower extremities and decompensated diabetes mellitus.

Depending on the presence of diabetes, all patients are divided into two groups: I group – 69 patients with chronic arterial insufficiency on the background of diabetes mellitus, II group – 55 patients with chronic arterial insufficiency on the background of atherosclerosis.

Besides the common preoperative examination in 22 patients of group I with diabetes mellitus type II and 24 patients of group II, in-depth study of hemodynamic and microcirculatory disorders was performed, depending on the stage of chronic lower limb ischemia, which included: rheovasography with the definition of rheological index and conduction of nitroglycerine test; ultrasound dopplerography and duplex scanning with determination of volumal blood flow velocity , post-occlusive venous pressure , regional systolic pressure with the calculation of the ankle-brachial pressure index in the horizontal position and orthostatis; radionuclide angiography with the definition of the time of receipt of the radiopharmaceutical in the distal and proximal parts of the leg of the affected limb with intravenous injection, the biological half-life of the radiopharmaceutical from the affected and the contralateral limb with intramuscularly injection into the calf muscle; measuring the intraosseous pressure of the tibia. Relying on the results of a comprehensive examination of patients, an indirect revascularization of the lower extremities was performed.

The isolated revascularizational osteotrepanation (ROT) was performed for 27 patients in group I and 17 in patients in group II; ROT in combination with profundoplasty was performed on 35 patients of group I and 29 of patients of group II; ROT in combination with lumbar sympathectomy was performed in 7 and 9 patients respectively in groups I and II.

Study of the long-term results by the Kaplan-Meier estimator, it has been found that among the indirect methods of revascularization in chronic ischemia against the background of atherosclerosis and diabetes, the best result in preserving the limb at a level of 63% and over for three years is given by profundoplasty and revascularization osteotrepanation.

Revascularizational osteotrepanation in chronic ischemia as an independent intervention, eliminating pain syndrome, retains the limb for three years in 33,3% of patients with diabetes, with atherosclerosis – 29,4%; in combination with lumbar sympathectomy, only in 28,6% of patients with diabetes and in 33,3% of patients with atherosclerosis, respectively.

Keywords: chronic arterial ischemia of lower limbs, obliterating atherosclerosis, diabetes mellitus, indirect revascularization, profundoplasty, revascularizational osteotrepanation, lumbar sympathectomy, microcirculation, peripheral blood flow, intraosseous pressure, radionuclide angiography.

ПЕРЕЛІК УМОВНИХ ПОЗНАЧЕНЬ ТА СКОРОЧЕНЬ

ВКТ – внутрішньокістковий тиск
ГАС – глибока артерія стегна
ЗВГА – задня великогомілкова артерія
КПІ – кісточково-плечовий індекс
НГ – нітрогліцерин
ОШК – об’ємна швидкість кровоплину
ПВГА – передня великогомілкова артерія
ПОВТ – постоклюзійний венозний тиск
РІ – реографічний індекс
РОТ – реваскуляризаційна остеотрепанація
РСТ – реґіонарний систолічний тиск
РФП – радіофармпрепарат
ЦД – цукровий діабет
ЯЖ – якість життя